УДК: 616.665-002.28:[615.382+615.844]

Ю. И. Заседа, Р. И. Соломенный, Ф. Б. Шихалиев

ОПЫТ ПРИМЕНЕНИЯ СОЧЕТАНИЯ ТЕРАПИИ АУТОПЛАЗМОЙ ОБОГАЩЕННОЙ ТРОМБОЦИТАРНЫМИ ФАКТОРАМИ РОСТА И НИЗКОИНТЕНСИВНОЙ УДАРНО-ВОЛНОВОЙ ТЕРАПИИ В ЛЕЧЕНИИ ФИБРОПЛАСТИЧЕСКОЙ ИНДУРАЦИИ ПОЛОВОГО ЧЛЕНА

Клиника «Мужское Здоровье» г. Киев, Украина

Yu. I. Zasieda, R. I. Solomianyi, F. B. Shykhaliiev

EXPERIENCE OF COMBINING PLATELET-RICH AUTOPLASM THERAPY AND LOW-INTENSITY SHOCK-WAVE THERAPY IN TREATMENT OF PEYRONIE'S DISEASE

Men's Health Clinic, Kiev, Ukraine

Резюме *Актуальность. Спектр комбинированных механизмов действия АОТфр-терапии, НЭУВТ и терапии ЛОД позволяет предположить клинический эффект данного комплекса процедур в отношении пациентов с фибропластической индурацией полового члена, на данный момент не имеющей консервативных путей терапии, обладающих достаточной эффективностью.*

Цель исследования: установление эффективности комбинированной терапии АОТфр с интракавернозной активацией факторов роста методом НЭУВТ + ЛОД и фармакотерапии ИКА в лечении фибропластической индурации полового члена.

Дизайн. Контингент исследования составили 23 пациента Клиники «Мужское Здоровье», г. Киев, страдающих фибропластической индурацией полового члена (болезнь Пейрони, МКБ-10: N48.6) с эректильными нарушениями.

Результаты исследования. В 6-месячном катамнестическом наблюдении отмечено снижение болевых ощущений при эрекции, значительное улучшение эректильной функции, тотальный регресс локусов индурации площадью менее 25 мм2 и значительное снижение плотности и площади локусов индурации площадью более 25 мм2.

Выводы. Установлено, что терапевтическая модель комбинированного использования терапии АОТфр с интракавернозной активацией факторов роста методом НЭУВТ + ЛОД + ИКА в лечении фибропластической индурации полового члена, показывает выраженный клинический эффект, что делает исследуемую терапевтическую модель перспективным вариантом консервативной коррекции болевого синдрома и нарушений эректильной функции при фибропластической индурации полового члена.

Ключевые слова: *аутоплазма обогащенная тромбоцитарными факторами роста, низкоинтенсивная ударно-волновая терапия, икариин, болезнь пейрони.*

Актуальность. В настоящее время в андро-урологической клинике, всё большую представленность получают модели терапии, основанные на сочетаниях физиотерапевтических и биологических методов. Особенностью подобных сочетаний является универсальность терапевтического эффекта и патогенетическая его ориентированность, противопоставляемая перечню условий, необходимых для корректного эффекта фармакотерапии, порождающему контингент т. н. «неответчиков», а также симптоматичности и

кратковременности этого эффекта, приводящих к необходимости пожизненного приема препарата для поддержания достаточного уровня функционирования [2, 3].

Среди наиболее перспективных биологических методов, используемых в терапии хронической патологии в сфере андро-урологии, центральное место занимает метод терапии аутоплазмой обогащенной тромбоцитарными факторами роста (АОТфр). К его исследованным эффектам относится восстановление эндотелиальной оболочки сосудистой стенки, за счет стимуляции клеток-предшественников эндотелия, и регуляция выработки эндотелиальной и нейрональной NO-синтаз, приводящая к улучшению функционального состояния гладкомышечных клеток сосудистой стенки. Также, в рамках данного метода активно осуществляются сигнальные взаимодействия тромбоцитарных факторов роста с мезенхимальными стволовыми клетками, что позволяет индуцировать тканевую регенерацию в локальных тканях [4,].

Наиболее вариабельной частью технологии использования АОТфр-терапии является механизм активации тромбоцитарных факторов роста. Согласно стандартно используемым технологиям, данный шаг производится экстракорпорально с использованием тромбина и хлористого калия. Также в качестве триггера активации тромбоцитарных факторов роста могут выступать физические воздействия, некоторые из которых являются основой физиотерапевтических процедур, в частности: ультразвуковые и ударно-волновые эффекты [4, 7-11].

В рамках наших исследований, было установлено, что АОТфр, при введении в ткани полового члена, может быть активирована интракавернозно при использовании низкоинтенсивной ударно-волновой терапии (НЭУВТ), что в сочетании с применением локально-отрицательного давления (ЛОД), для удержания АОТфр в локальных тканях, позволяет в значительной мере повысить эффективность АОТфр-терапии в отношении эректильной дисфункции сосудистого генеза.

Среди фармакотерапевтических агентов, перспективных в отношении дополнения указанных механизмов, выступает флавоноид Epimedium brevicornum Maxim – являющийся действующим веществом препарата Икариин (ИКА), имеющий спектр эффектов, конгруэнтных таковым у АОТфр и НЭУВТ.

Спектр комбинированных механизмов действия АОТфр-терапии, НЭУВТ и терапии ЛОД позволяет предположить клинический эффект данного комплекса процедур в отношении пациентов с фибропластической индурацией полового члена, на данный момент не имеющей консервативных путей терапии, обладающих достаточной эффективностью [1].

Исследования, посвященные терапии болезни Пейрони с использованием различных модификаций АОТфр-терапии, на данный момент имеют признанную перспективность, показывая высокий уровень надежности клинического эффекта и безопасности [5, 6].

Цель исследования: установление эффективности комбинированной терапии АОТфр с интракавернозной активацией факторов роста методом НЭУВТ + ЛОД и фармакотерапии ИКА в лечении фибропластической индурации полового члена.

Дизайн. Исследование проведено в проспективном дизайне в параллельных группах, в рамках открытого клинического исследования.

Исследование проведено в 3 этапа:

1) обсервационный – включал комплекс исследований, направленный на верификацию патологического состояния, локализацию фибропластических бляшек, уточнение характеристик эректильной функции и болевого синдрома.
2) терапевтический – включал лечение пациентов согласно исследуемой терапевтической модели, регистрацию побочных и дополнительных эффектов терапии, случаев выбывания пациентов из исследования.
3) катамнестический – включал повторный цикл исследований, направленный на установление степени клинического

эффекта терапевтической модели на морфологическое и функциональное состояние тканей полового члена.

Контингент исследования составили 23 пациента Клиники «Мужское Здоровье», г. Киев, страдающих фибропластической индурацией полового члена (болезнь Пейрони, МКБ-10: N48.6) с эректильными нарушениями. Из исследования были исключены пациенты, имеющие верифицированную эректильную дисфункцию иного генеза. Гомогенизация контингента исследования проведена по критерию возраста (от 29 до 47 лет) и продолжительности наличия симптомов патологии (от 3 до 7 лет).

Методы исследования.

1) клинический: клиническое обследование и обсервация + клинический опросник «Международный индекс эректильной функции» (МИЭФ), с целью установления степени нарушения эректильной функции; визуальная аналоговая шкала боли, для оценки выраженности болевого синдрома.
2) лабораторный: стандартный комплекс лабораторных и инструментальных исследований – с целью исключения патологических состояний, препятствующих прохождению лечения.
3) сонографический: ультразвуковое сканирование кавернозных тел, использовалось с целью верификации патологии, локализации и оценки фиброзных образований, а также для контроля введения АОТфр (визуализация эхографических феноменов после введенной аутоплазмы и регистрации времени их наблюдения); фармакодопплерография полового члена с видео-эротической стимуляцией (фармакологическая стимуляция – стандартная доза силденафила за 1 час до начала исследования, исследование проводится на фоне видео-эротической стимуляции эрекции): с целью установления фактических нарушений эректильной гемодинамики и дальнейшего мониторинга клинического эффекта терапии.

Результаты исследования. По результатам обсервационного этапа исследования было подтверждено, что в контингенте исследования у всех пациентов присутствуют:

– объективные признаки нарушения эректильной гемодинамики (по данным фармакодопплерографии полового члена);
– субъективные признаки нарушения эректильной функции (по данным опросника МИЭФ-5);
– болевые ощущения при эрекции (оцененные с использованием визуальной аналоговой шкалы боли);

Детальные характеристики функциональных параметров, полученных при обсервационном исследовании контингента, приведены в сопоставлении с таковыми, при катамнестическом исследовании приведены далее в табл. 2.

На основании сонографического исследования установлено, что у 4 (17%) пациентов имеет место одиночный локус индурации, у 9 (39%) пациентов – 2 локуса, у 10 (44%) – более двух локусов.

Всего в континенте исследования обнаружено 55 локусов различной площади (рис. 1).

На терапевтическом этапе был проведен курс лечения согласно модели: параллельное применение инъекций АОТфр (1 комплекс инъекций в неделю на протяжении 6-ти недель), НЭУВТ (2 раза в неделю 3000 ударов 7 стандартных зон полового члена, частота 10 Гц, суммарная мощность до 1 мДж/мм2) на протяжении 6-ти недель (каждая первая еженедельная процедура проводилась сочетанно с процедурами АОТфр-терапии (для интракавернозной активации тромбоцитов), вторая процедура без АОТфр-терапии, процедуры ЛОД-терапии (2 раза в неделю на протяжении всего курса терапии), фармакотерапия ИКА орально, 50 мг/сутки в 1 прием (вечером) ежедневно 4-6 мес. В таблице 1 приведено расписание курса процедур.

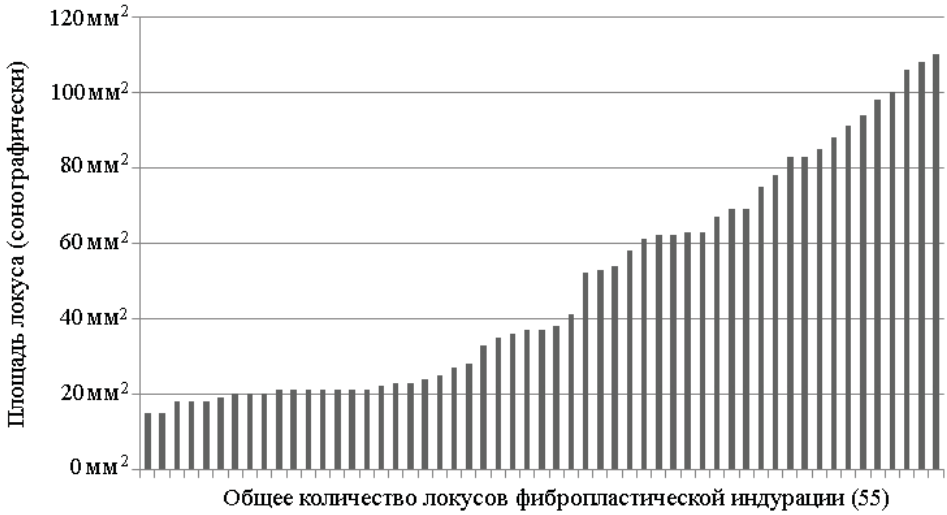

Рис. 1. Распределение площади 55 выявленных локусов индурации в контингенте исследования по данным сонографии.

Таблица 1

Расписание курса процедур в структуре исследуемой терапевтической модели

неделя / процедура	1-я		2-я		3-я		4-я		5-я		6-я	
	C1	C2	C1	C2	C1	C2	C1	C2	C1	C2	C1	C2
АОТфр-терапия	+	-	+	-	+	-	+	-	+	-	+	-
НЭУВТ	+	+	+	+	+	+	+	+	+	+	+	+
ЛОД-терапия	+	+	+	+	+	+	+	+	+	+	+	+
ИКА	фоновое назначение, ежедневно 4-6 мес.											
Примечание: C1 – первая сессия, C2 – вторая сессия												

Для получения АОТфр была использована стандартизированная техника, заключающаяся в заборе 72 мл крови из локтевой вены пациента (с последующим помещением в вакуумные пробирки объемом 9 мл с 3,8% раствором цитрата натрия), её центрифугированием при 500g в течение 5 мин, последующим забором плазмы и повторным центрифугированием при 1538g в течение 3 мин, выделении нижнего слоя плазмы в объеме 1 мл, активация тромбоцитарных факторов роста 0,1 мл 10% раствором кальция хлорида.

Процедура АОТфр-терапии заключается в комплексе инъекций, выполняемых с использованием шприца (емкостью 1 мл) по латеральной поверхности полового члена: проксимально, дистально по 1,0 мл в каждый локус; далее 2,0 мл в фибропластически измененные локусы (бляшки) мультифокально (режим дозирования АОТфр соответствует площади локуса индурации); далее по 0,5 мл аутоплазмы в седалищно-пещеристые мышцы; и по 0,5 мл в каждую ножку полового члена.

В рамках терапевтического этапа исследования не было выявлено побочных или дополнительных эффектов лечения, случаев выбывания пациентов из исследования также не зарегистрировано.

Через 6 недель после окончания курса лечения, был проведен повторный цикл исследований, результаты которого, при их сопоставлении с исходными данными, указывают на степень эффективности исследуемой терапевтической модели (табл. 2).

Таблица 2

Сравнительные характеристики обсервационных и катамнестических показателей в контингенте исследования

Показатель	ОД	p критерий	КД
Данные МИЭФ			
Эректильная функция	14,3±1,1	p≤0,05	19,5±1,7
Удовлетворенность половым актом	6,6±0,8	p≤0,05	8,8±0,9
Оргазмическая функция	7,4±0,8	p>0,05	8,1±0,6
Либидо	8,6±0,4	p>0,05	9,0±0,8
Общая удовлетворенность	5,6±1,0	p≤0,05	8,4±0,9
Визуальная аналоговая шкала боли			
Болевые ощущения при эрекции	4,3±0,8	p≤0,01	2,1±0,5
Фармакодопплерография полового члена			
ПСС в состоянии покоя (см/с)	9,4±0,3	p>0,05	9,8±0,5
ПСС при стимуляции (см/с)	29,2±1,2	p>0,05	30,2±1,0
КДС при стимуляции (см/с)	5,4 ±0,6	p≤0,05	3,9±0,4
Примечание: ОД – обсервационные данные, КД – катамнестические данные			

Отмечено, что в 6-месячном катамнестическом наблюдении, болевые ощущения при эрекции показали динамику снижения интенсивности с умеренного до слабого уровня (p≤0,01). По-видимому, именно снижение интенсивности болевых ощущений сказалось также и на уровнях удовлетворенности эректильной функцией и половым актом по данным МИЭФ.

Также, имеет место достоверное увеличение показателей МИЭФ, в частности: эретильной функции (переход от умеренной к легкой эректильной дисфункции), удовлетворенности половым актом и общей удовлетворенности эректильной функцией (p≤0,05 для всех показателей).

Отмечено достоверное снижение конечной диастолической скорости кровотока при стимуляции эрекции (по данным фармакодопплерографии пениса), что указывает на снижение компрессии кавернозных тел фибротически индурированными тканями, что в свою очередь снижает активность гемодинамического шунтирования.

Кроме того, по данным фармакодопплерографии полового члена обнаружены множественные случаи функциональной асимметрии эректильной гемодинамики, отраженные в снижении ПСС в состоянии стимуляции на стороне поражения.

Морфологические эффекты проведенной терапии были проанализированы сонографически, отмечено:

– значительный регресс фибропластического процесса в локусах индурации. Локусы фибропластический индурации площадью менее 25 мм^2 (5х5 мм) продемонстрировали тотальный, либо субтотальный регресс;
– снижение площади и плотности локусов фибропластический индурации в очагах площадью более 25 мм^2. Отмечено уменьшение площади локусов индурации в среднем на 40% от первоначального (для очагов >25 мм^2).
– девиации полового члена менее 30о в среднем сократились на 6-12о, что, по-видимому, связано с изменением плотности локусов индурации.

Катамнестические данные показали устойчивый эффект терапии для всех пациентов в контингенте исследования. Двум пациентам курс терапии был проведен повторно через 7 и 11 месяцев после окончания первого курса по инициативе пациентов (для дальнейшей нормализации эректильной функции).

Выводы. Установлено, что терапевтическая модель комбинированного использования терапии АОТфр с интракавернозной активацией факторов роста методом НЭУВТ + ЛОД + ИКА в лечении фибропластической индурации полового члена, показывает выраженный клинический эффект в отношении:

- тотального и субтотального регресса (резорбции) фибропластического процесса в локусах индурации площадью менее 25 мм^2, в очагах площадью менее 25 мм2;
- снижения площади и плотности локусов фибропластический индурации в очагах площадью более 25 мм^2 и уменьшении площади локусов индурации в среднем на 40% от первоначального (для очагов >25 мм^2);
- восстановления эретильной функции, повышения удовлетворенности половым актом и общей удовлетворенности (по данным опросника МИЭФ);
- снижения интенсивности болевых ощущений при эрекции (по данным визуальной аналоговой шкалы боли);
- нормализации показателей эректильной гемодинамики, в частности конечной диастолической скорости кровотока при стимуляции.

Сочетание указанных эффектов делает исследуемую терапевтическую модель перспективным вариантом консервативной коррекции болевого синдрома и нарушений эректильной функции при фибропластической индурации полового члена.

СПИСОК ЛИТЕРАТУРЫ

4. Аксьонов П.В., Романюк М.Г., Мироненко В.І. Ударно-хвильова те-рапія у лікуванні еректильної дисфункції / Здоровье мужчины. – 2017. – №4 (63) – 64-70.
5. Горпинченко И.И. Современное лечение эректильной дисфункции. Использование ингибиторов фосфодиэстеразы 5-го поколения / Горпинченко И.И. // Здоровье мужчины. – 2013. – № 3 (46). – С. 87–90.
6. Горпинченко І.І. Еректильна дисфункція та пов'язана зі здоров'ям якість життя / І.І. Горпинченко, Д.З. Воробець, П.Л. Свердан // Здоровье мужчины. – 2010. – №1 (32). – С. 54-60.
7. Чалый М.Е., Вилькин Я.Ф., Епифанова М.В. Способ лечения эректильной дисфункции. – Патент на изобретение РФ No 2514639. Москва. 5 марта – 2014. // Бюллетень № 12 от 27.04.2014.
8. Clinical efficacy, safety and tolerability of collagenase clostridium histolyticum for the treatment of peyronie disease in 2 large double-blind, randomized, placebo controlled phase 3 studies. J Urol. 2013;190:199–207.
9. Eric Chung Peyronie's disease and low intensity shock wave therapy: Clinical outcomes and patient satisfaction rate in an open-label single arm prospective study in Australian menKorean J Urol. 2015 Nov; 56(11): 775–780
10. Gigante A, Del Torto M, Manzotti S, Cianforlini M, Busilacchi A, Davidson PA, et al. Platelet rich fibrin matrix effects on skeletal muscle lesions: an experimental study. J Biol Regul Homeost Agents. 2012;26:475–484.
11. Kushida S, Kakudo N, Morimoto N, Hara T, Ogawa T, Mitsui T, et al. Platelet and growth factor concentrations in activated platelet-rich plasma: a comparison of seven commercial separation systems. J Artif Organs. 2014;17:186–192.
12. Li J, Shi Q, Pu C, Tang Y, Bai Y, Yuan H, et al. Phosphodiesterase type 5 inhibitors for the treatment of post-nerve sparing radical prostatectomy erectile dysfunction in men. Sci Rep. 2014;4:5801.
13. Wu CC, Wu YN, Ho HO, Chen KC, Sheu MT, Chiang HS. The neuroprotective effect of platelet-rich plasma on erectile function in bilateral cavernous nerve injury rat model. J Sex Med. 2012;9:2838–2848.
14. Wu YN, Wu CC, Sheu MT, Chen KC, Ho HO, Chiang HS. Optimization of platelet-rich plasma and its effects on the recovery of erectile function after bilateral cavernous nerve injury in a rat model. J Tissue Eng Regen Med. 2016;10:E294–E304.

РЕЗЮМЕ

ДОСВІД ЗАСТОСУВАННЯ ПОЄДНАННЯ ТЕРАПІЇ АУТОПЛАЗМОЮ ЗБАГАЧЕНОЮ ТРОМБОЦИТАРНИМИ ФАКТОРАМИ РОСТУ І НИЗЬКОІНТЕНСИВНОЇ УДАРНО-ХВИЛЬОВОЇ ТЕРАПІЇ В ЛІКУВАННІ ФІБРОПЛАСТИЧНОЇ ІНДУРАЦІЇ СТАТЕВОГО ЧЛЕНА

Ю. І. Засєда, Р. І. Солом'яний, Ф. Б. Шихалієв

Актуальність. Спектр комбінованих механізмів дії АЗТфр-терапії, НІУХТ і терапії ЛНТ дозволяє прогнозувати наявність клінічного ефекту по відношенню до пацієнтів з фібропластичною індурацією статевого члена, яка на даний момент не має консервативних шляхів терапії, що мають достатню ефективність.
Мета дослідження: встановлення ефективності комбінованої терапії АЗТфр з інтракавернозною активацією факторів росту методом НІУХТ + ЛНТ і фармакотерапії ІКА в лікуванні фібропластичної індурації статевого члена.
Дизайн. Контингент дослідження склали 23 пацієнта Клініки «Мужское Здоровье», м Київ, що страждають на фібропластичну індурацію статевого члена (хвороба Пейроні, МКБ-10: N48.6) з еректильними порушеннями.
Результати дослідження. У 6-місячному катамнестичному спостереженні відзначено зниження больових відчуттів при ерекції, значне поліпшення еректильної функції, тотальний регрес локусів індурації площею менше 25 мм2 і значне зниження щільності та площі локусів індурації площею понад 25 мм2.
Висновки. Встановлено, що терапевтична модель комбінованого використання терапії АОТфр з інтракавернозною активацією факторів росту методом НЕУВТ + ЛОД + фармакотерапія ІКА в лікуванні фібропластичної індурації статевого члена, показує виражений клінічний ефект, що робить досліджувану терапевтичну модель перспективним варіантом консервативної корекції больового синдрому та порушень еректильної функції при фібропластичній індурації статевого члена.

Ключові слова: аутоплазма збагачена тромбоцитарними факторами росту, низькоінтенсивна ударно-хвильова терапія, ікаріїн, хвороба пейроні.

SUMMARY

EXPERIENCE OF COMBINING PLATELET-RICH AUTOPLASM THERAPY AND LOW-INTENSITY SHOCK-WAVE THERAPY IN TREATMENT OF PEYRONIE'S DISEASE

Yu. I. Zasieda, R. I. Solomianyi, F. B. Shykhaliiev

Relevance. The spectrum of combined mechanisms of action of PRP-therapy, LISWT and LNP therapy suggests the clinical effect for patients with fibroplastic penile induration, which currently does not have conservative therapies that have sufficient efficacy.
The aim of the study was to determine the efficacy of combined PRP-therapy with intracavernous activation of growth factors by LISWT method + LNP and ICA pharmacotherapy in treatment of fibroplastic penile induction.
Design. The study group comprised 23 patients of the Men's Health Clinic in Kyiv, suffering from fibroplastic penile inducing (Peyronie's disease, ICD-10: N48.6) with erectile dysfunction.
Results of the study. A 6-month follow-up observation showed a reduction of pain during erection, a significant improvement in erectile function, a total regression of the areas less than 25 mm2 and a significant decrease in the density and area of the induration areas that over 25 mm2.
Conclusions. It has been established that the therapeutic model of the combined use of PRP-therapy with intracavernous activation of growth factors by LISWT method + LOD + ICA in the treatment of fibroplastic penile induration, shows a pronounced clinical effect, which makes this therapeutic model a promising option for conservative correction of pain and erectile dysfunction in fibroplastic penile induration.

Key words: platelet-rich plasma, low-intensity shock wave therapy, icariin, peyronie's disease.

АВТОРСКАЯ СПРАВКА

- Заседа Юрий Игоревич, д. м. н. Главный врач клиники «Мужское Здоровье» г. Киев. Телефон: +380976500444. E-mail: zasieda@gmail.com
- Засєда Юрій Ігорович, д. м. н. Головний лікар клініки «Мужское Здоровье» м. Київ. Телефон: +380976500444. E-mail: zasieda@gmail.com
- Zaseda Yuri Igorevich. MD, Urologyst, Andrologyst, PhD, Doctor of Science, CMO of Men's Health Clinic, Kiev. Contact number: +380976500444. E-mail: zasieda@gmail.com

Стаття надійшла до редакції 30.12.2018

У разі виникнення питань до автора статті, звертайтесь до редакції журналу ceomenshealth@gmail.com.